

冠動脈疾患の早期発見・治療， 突然死の抑制に貢献する320列ADCT

320列Area Detector CT(ADCT)は、16cmの領域が1回転で撮影できる面検出器のCTで、4年前に世界に先駆けて日本で開発された。第12回日本クリニカルパス学会学術集会(2011年12月9～10日、東京都)のランチョンセミナー「320列ADCTがもたらす新たな診断樹」(東芝メディカルシステムズ共催)では、320列ADCTの登場で、脳卒中や冠動脈疾患の診断・治療の流れがどのように変わるのかが展望された。聖路加国際病院心血管センター循環器内科の新沼廣幸氏は、320列ADCTは冠動脈疾患の早期発見・治療を可能にし、心臓突然死の抑制に貢献できるとの見解を示した。

1回のスキャンで心臓全体の画像データが取得可能

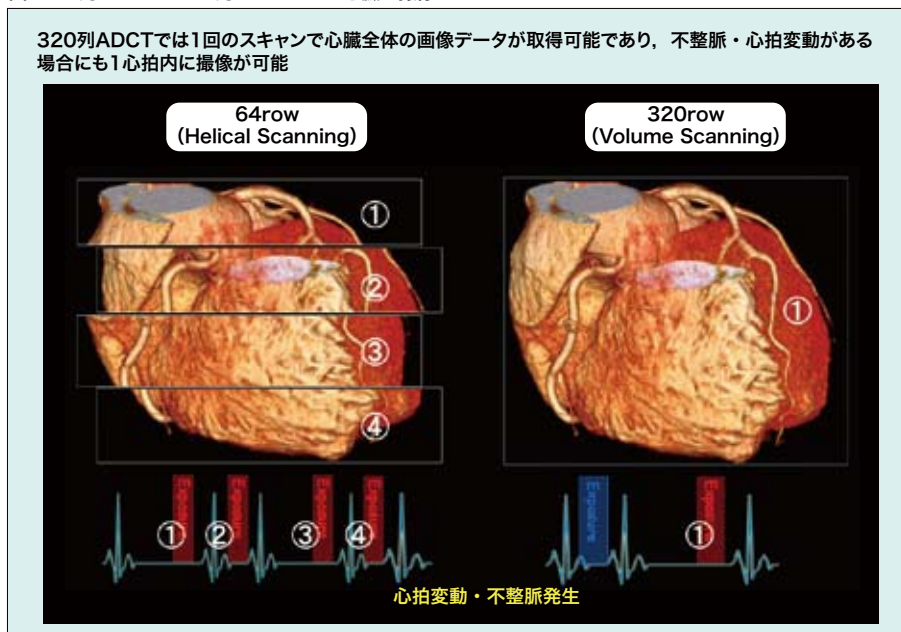
虚血性心疾患および心臓突然死を抑制する上では、虚血性心疾患患者の二次(再発)予防のみならず、冠動脈疾患を有する患者の早期発見・治療による一次(初発)予防が重要である。冠動脈に対するスクリーニング検査に求められる条件としては、(1)診断能が高い、(2)検査時間が短く、安価に施行できる、(3)被ばく量も含めて低侵襲性であることが挙げられる。

新沼氏は、こうした観点から考えると、さまざまなモダリティの中でCTはコストが比較的安く、診断能が高

いという特徴があり、特に最近登場した320列ADCTは、さらなる検査時間の短縮と患者負担の軽減、被ばく量の低減が期待されると指摘する。

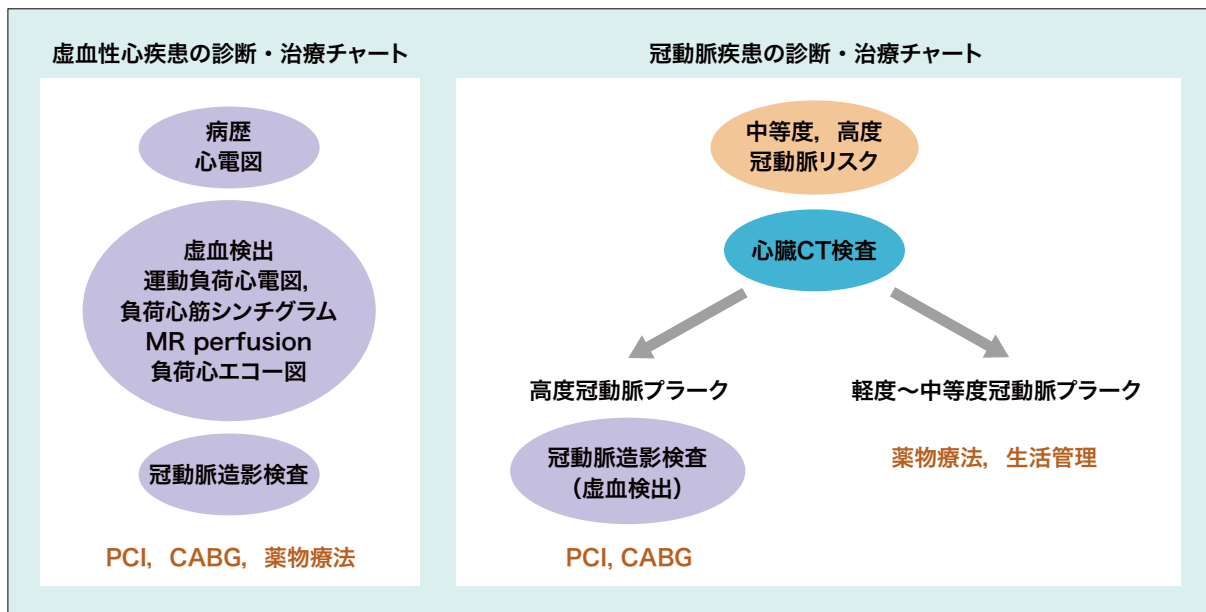
320列ADCTは0.5mm間隔320列の検出器を搭載しており、1回のスキャンによる撮像範囲は従来の64列CTの約5倍の160mmとなる。64列CTヘリカルスキャンでは心臓全体を撮像するのに4回転ほどのスキャンを行い、複数の画像データのstitching(結合)が必要であったが、320列ADCTでは心臓全体が撮影範囲に収まるため、連続性が失われていない画像データが得られる(図1)。

図1. 64列MDCTと320列ADCTによる心臓の撮像



(新沼廣幸氏提供)

図2. 従来の虚血性心疾患に対する診断・治療チャート（左）と新沼氏が提唱する冠動脈疾患の診断・治療チャート（右）



(新沼廣幸氏提供)

また、前処置により心拍数を65/分以下に低下させることにより1心拍内で撮像できる例が多く、同時相で心臓全体をとらえられる。心拍変動・不整脈がある場合にも良好な診断が可能である。初期の64列CTでは平均して15mSvほどの被ばくがあり、心拍数が高い場合には撮像回数を増加させる必要からさらに被ばく量も増えたが、320列ADCTでは1心拍内に1回の撮像で済むために被ばく量を約3 mSvと低く抑えられるメリットがある。

現在、同氏はメーカーと共同でCTによる冠動脈プラーク定量診断法(SurePlaque WIP)を開発中だという。冠動脈の入口部から末梢までを連続性のある画像でとらえられる320列ADCTの特徴を活用し、冠動脈プラーク領域や石灰化の程度を定量化することが可能になると期待される。

冠動脈疾患リスクが中等度～高度の患者には まず心臓CT検査

米ジョンズホプキンス大学が中心となって2005年から開始した多施設共同試験CORE64では、症候性冠動脈疾患の診断に64列MDCTが有用であることが報告されたが、さらに、320列ADCTによる冠動脈評価および心筋の虚血検出について、SPECTとの比較によるCORE320試験が症例登録を終えて、5年間の追跡が予定されている。冠動脈疾患の診断におけるCTの有用性がエビデンスとして明らかにされることが期待される。

また、糖尿病は心血管系疾患の強力な危険因子であるが、新沼氏らが無症候性の2型糖尿病患者115例に対し冠動脈CT検査を実施した結果、その約8割にプラーク病変が認められた。そのうち37例は心臓カテーテル検査が必要と判断される患者であり、経皮的冠動脈インターベンション(PCI)が19例、冠動脈バイパス術(CABG)が2例に施行された。

同氏は「従来の虚血性心疾患の診断・治療では、冠動脈造影は治療方針を決める最終段階で行っていた(図2左)。しかし、2型糖尿病のように冠動脈疾患リスクが中等度～高度の患者に対しては、まず心臓CT検査を実施し、その結果、高度なプラーク病変が認められた場合、冠動脈造影および虚血の検出を行い、必要であればPCI、CABGなどの治療を実施する必要があると考えられる(図2右)」と述べた。

なお現在、聖路加国際病院では関連施設とともに2型糖尿病患者を対象としたCTファーストの診断・治療チャートの有用性について検討する試験を計画している。

同氏は、320列ADCTの臨床的有用性について「若齢で、冠危険因子は有するが症状がなく、負荷心電図の異常もない患者が心臓突然死を起こす例があるが、冠動脈プラークが早期に発見できれば適切な治療が可能になる。320列ADCTは、これらの患者も含めた冠動脈疾患のスクリーニング検査において重要な役割を果たすと期待される」と展望した。